VII ВСЕРОССИЙСКАЯ МЕЖВУЗОВСКАЯ КОНФЕРЕНЦИЯ ПО ВЕТЕРИНАРНОЙ ХИРУРГИИ 2017

Гингивиты у собак и кошек . Диагностика и лечение.



Лектор: Карпович Елена Александровна , ветеринарный врач , кандидат ветеринарных наук , член Европейского Ветеринарного Стоматологического Общества , DVM

Специальные вопросы для владельца животного

* Начало заболевания (когда заметили ухудшения)
* Где локализуется больное место (изменение размеров и формы)
* Давали ли самостоятельно лекарственные препараты , если да то какие и в каких дозах



На что обратить внимание при сборе анамнеза ?

* Генетическая предрасположенность к заболеваниям
* Постоянное вылизывание и/или жевание
* Снижение способности открывать и /или закрывать пасть
* Скуление при зевании
* Отвращение к пищи
* Изменения при проглатывании пищи
* Предпочтения более мягкой пище
* Выпадение корма из пасти
* Привычку тереть мордой о ковры и мебель
* Халитоз
* Чихание через нос
* Кровотечение из носа
* Зловонная или кровянистая слюна
* Обильное выделение слюны
* Доступность инородных веществ для поедания
* Тип и марку корма

Что дает анамнез ?

* Дифференциальные диагнозы
* Возможность определить особенности заболевания
* Определение тактики последующего лечения

Общий медицинский осмотр



Шаг 1 :Освещение и комфортная обстановка



Шаг 2: Оценка общего состояния

* Обследование строения тела
* Обследование глаз и ушей
* Пальпация шеи в области щитовидной железы
* Пальпация лимфатических узлов
* Оценка кардиореспираторной системы
* Пальпацию органов брюшной полости
* Неврологическая оценка

Шаг 3 : Наружный осмотр головы

* Визуальный осмотр
* **Осторожная пальпация** следующих областей :
* Лицевой части (костей лицевого скелета и скуловой дуги)
* Жевательных мышц
* Височно-нижнечелюстного сустава (ВНЧС)
* Слюнных желез (нижнечелюстных/подъязычной околоушные пальпируются, как правило, только если увеличены)
* Лимфатических узлов (поднижнечелюстных, шейной цепочки)
* Глаз

На что обратить внимание при осмотре головы

* Тип черепа и окклюзию (долихоцефал,мезоцефал,брахицефал)
* Спазмы и западения (НЧ, язык,губы)
* Отеки, абсцессы, новообразования
* Ассиметрия (например при вывихах , переломах, аллергических и др воспалительных заболеваниях



Осмотр ротовой полости до применения общей анестезии

* Выделяют 4 этапа :

1. Оценка состояния губ
2. Оценка состояния твердых тканей
3. Обследование пародонта
4. Оценка состояния всей ротовой полости

Губы и слизистая





* Трещины
* Разрывы
* Депигментация
* Ссадины, дерматит, опрелости
* Язвы(ХЯПС)
* Степень увлажнения слизистой (ксеротомия)
* Гипертрофия
* Фистулы
* Инородные тела
* Разрастания
* Кровотечения

Стоматологическая карта и ее заполнение

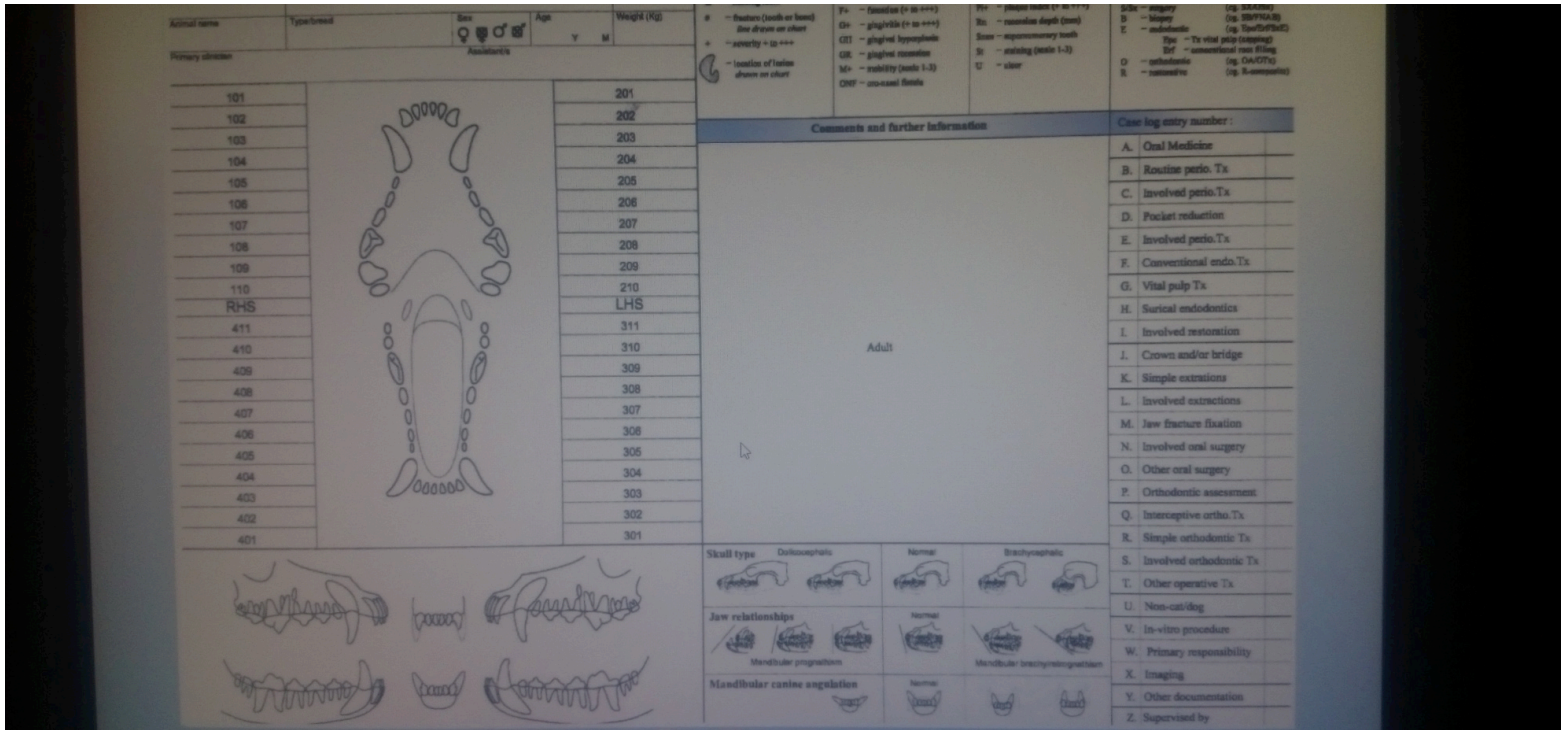

Международная нумерация зубов собак

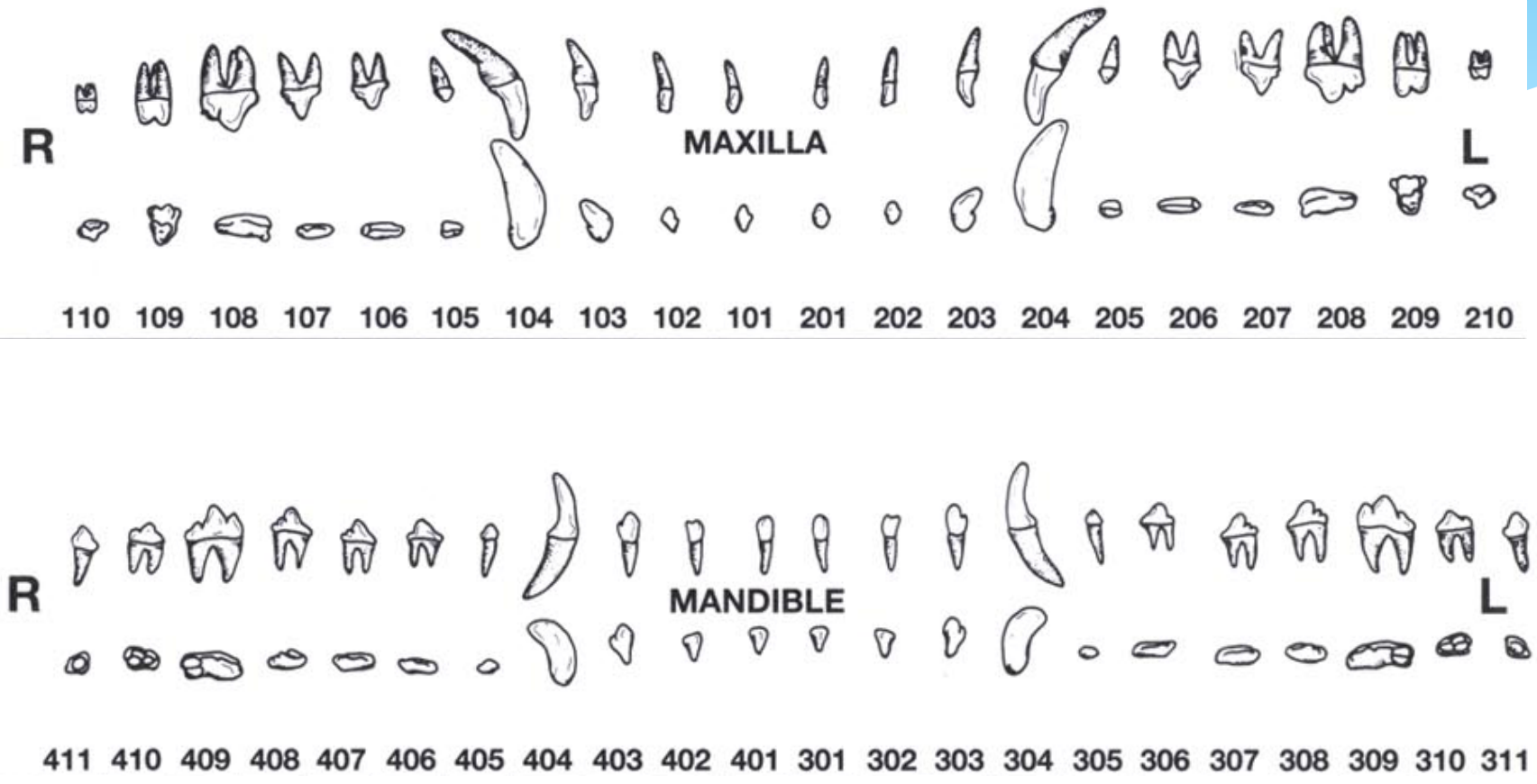

Международная нумерация зубов у кошек

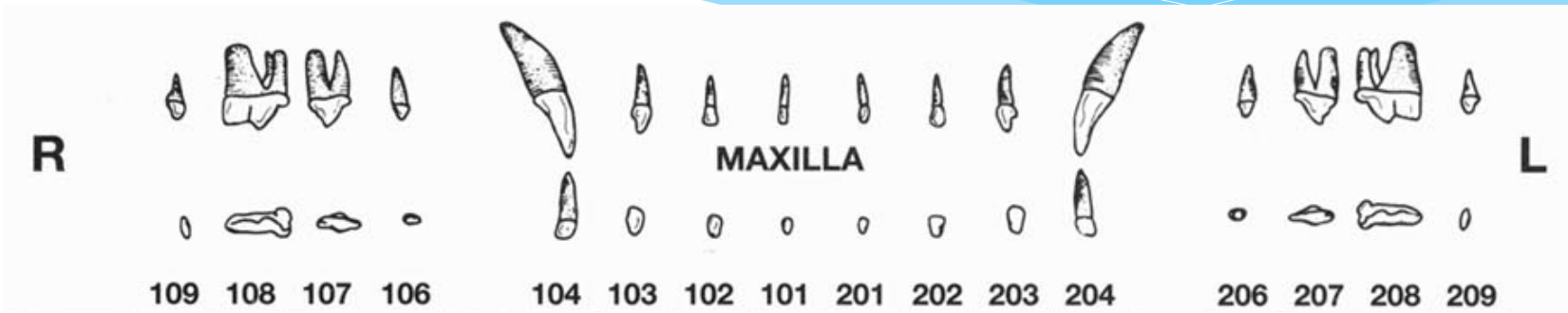

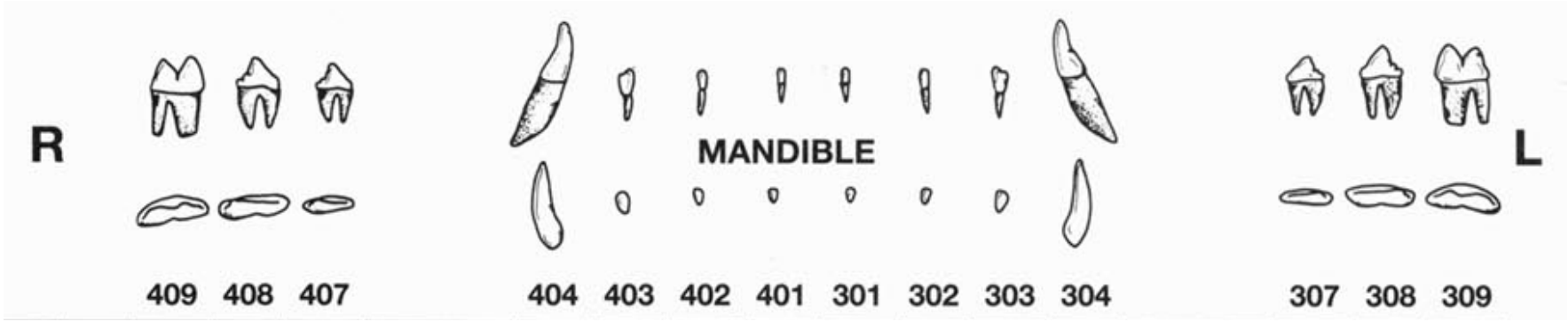

Ограничения при обследовании ротовой полости без анестезии

* **1.** Возможность взаимодействия с животным может снижаться, если ему больно.
  2. Во время обследования без анестезии не все поверхности зуба удается легко осмотреть.
  3. Без анестезии пациента невозможно оценить состояние пародонта в области ниже коронок зубов/края десен.
  4. Иногда можно выявить патологию, но ее невозможно полностью оценить без дополнительных диагностических тестов, таких как **интраоральная рентгенография**.
  5. Можно установить предварительный диагноз и разработать лишь предварительный план лечения, поэтому невозможно точно оценить необходимые методы и стоимость лечения (важно для владельца)

Десна

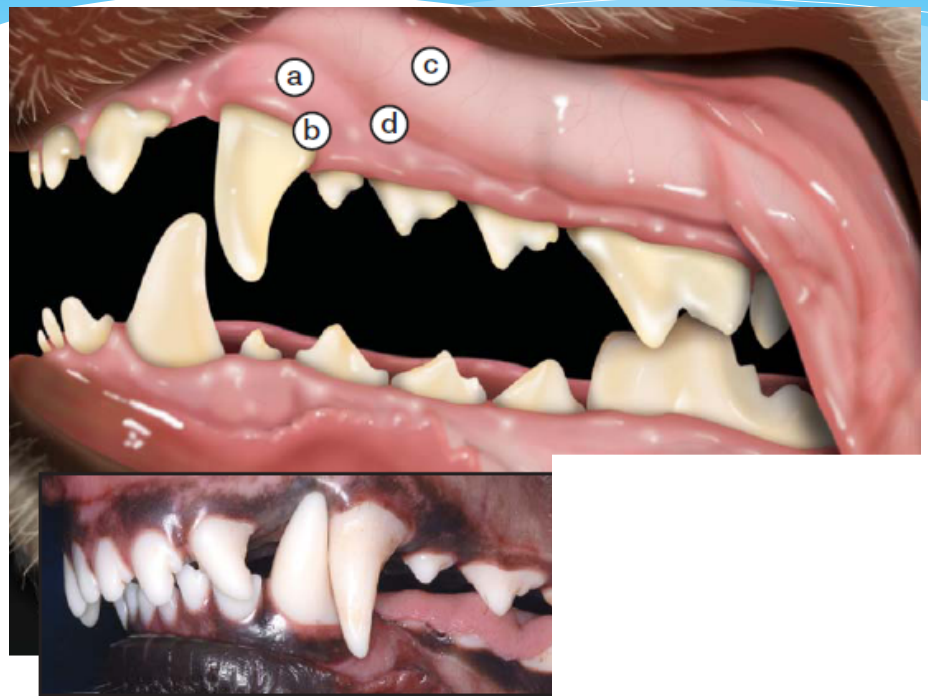

Является частью слизистой оболочки рта, покрывающей альвеолярные отростки челюстей, непосредственно прилегает к зубам.

a – неподвижная часть десны
b – десневой край
c – слизистая оболочка полости рта
d – слизисто-десневое соединение

Первичная оценка состояния пародонта
Шкала оценки здоровья десен-индекс гингивита (GI)

* Шкала оценки от 0 до 3 (где 0-норма)
* GI1 – незначительное воспаление , отсутствует кровоточивость при контакте с зондом
* GI2- средняя степень воспаления , есть кровоточивость при контакте с зондом
* GI3- сильное воспаление и десневое кровотечение



Индекс степени зубного камня(CI)

* CI1- зубной камень не больше 0,5 мм в ширину
* CI2- не больше 1,0 мм в ширину и толщину и выступает над свободным краем десны
* CI3- больше 1,0 мм в ширину и длину выше и / или ниже линии десны

Клинические примеры

CI тип 1





1 2



Болезни пародонта

Гингивит



Гингивит – воспаление десен

GI 0 – нормальная десна без патологии

GI 1 – минимальное воспаление и отек свободного края десны. Нет кровоточивости при периодонтальной пробе

GI 2 – с широкой зоной воспаления и отека и кровоточивостью при пробе, нет потери прикрепления

GI 3 – потеря прикрепления, вследствие распространения воспаления на область прикрепленной десны, возможно наличие язв. Наблюдается при пародонтите.

GI 0 – нормальная десна



Здоровая десна и кость прочно удерживают зуб на своем месте. Нормальная десна не кровоточит и имеет однотонный бледно-розовый цвет.

GI 1 – краевой гингивит

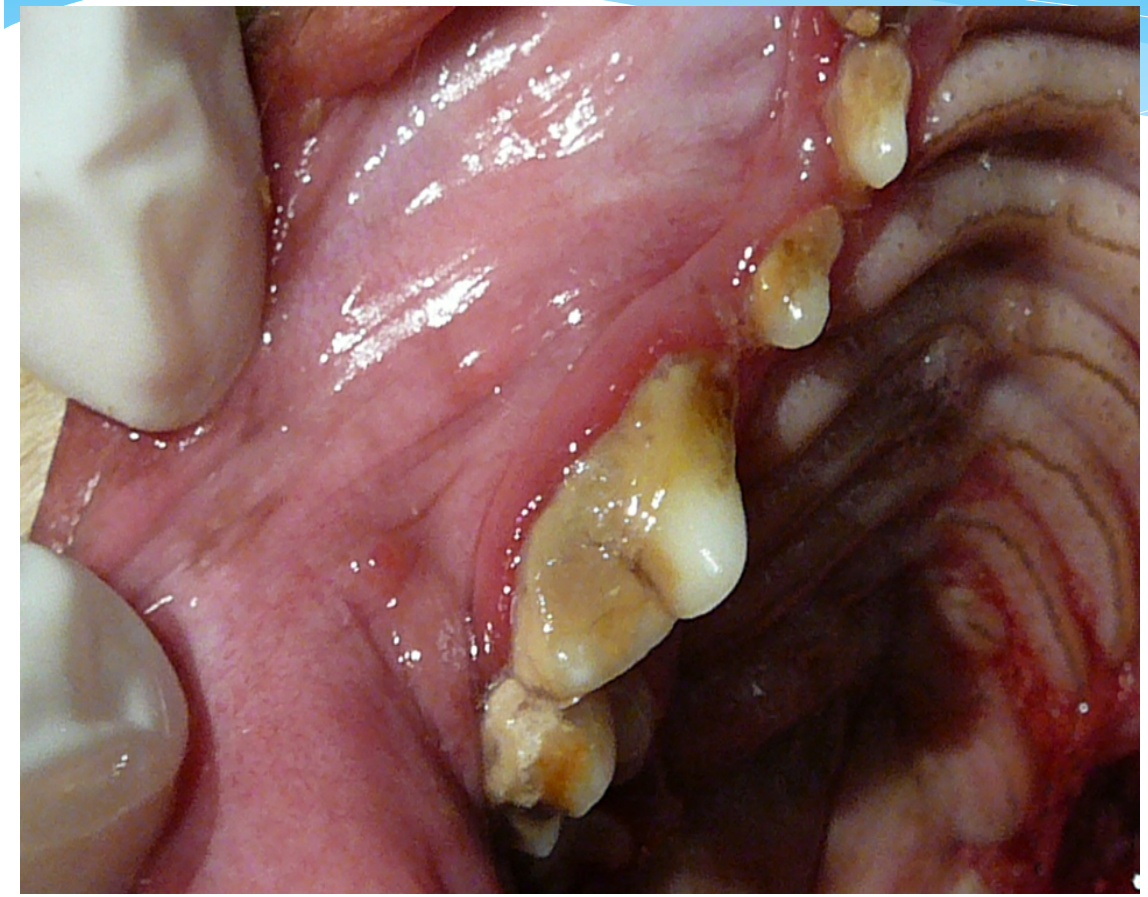

GI 1 – минимальное воспаление и отек свободного края десны.

Нет кровоточивости при периодонтальной пробе

GI 2 – умеренный гингивит

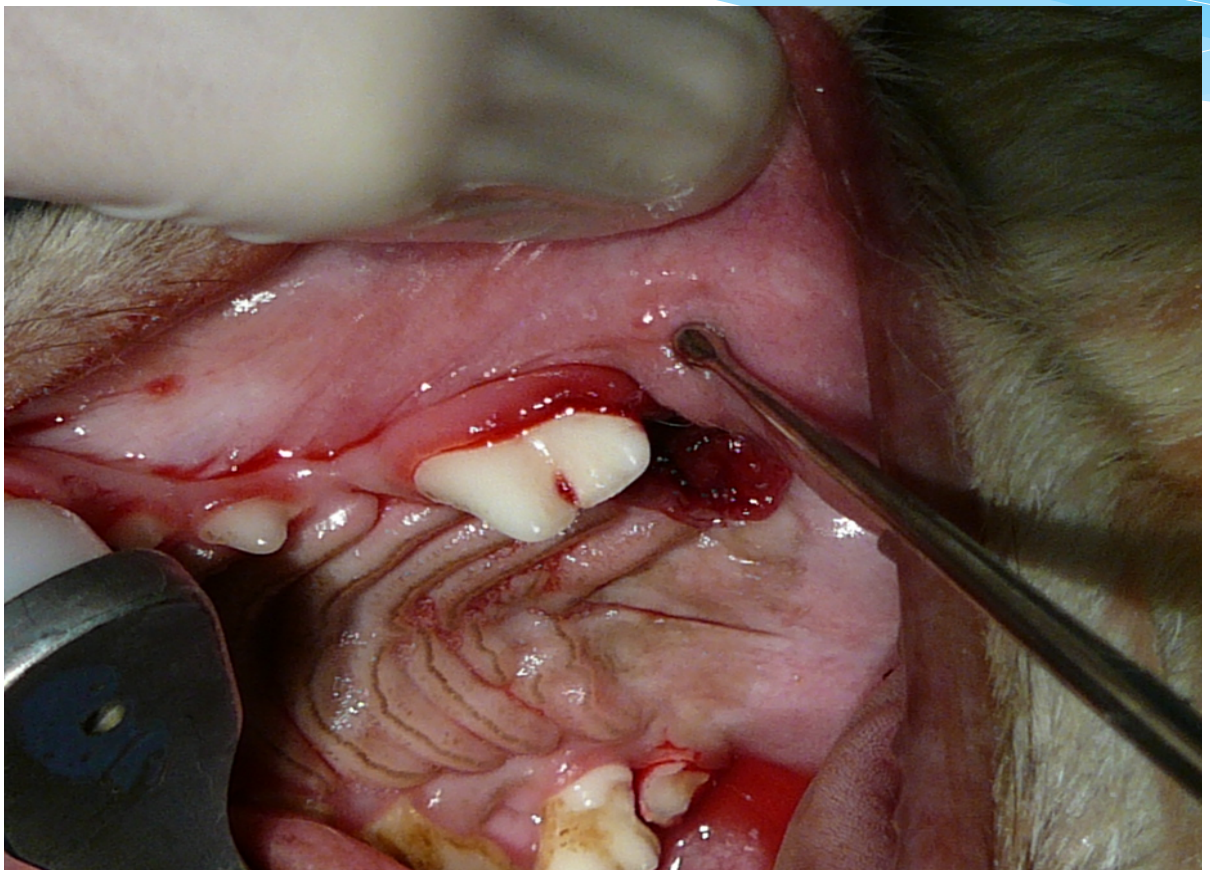

GI 2 – с широкой зоной воспаления, отека и кровоточивостью при пробе. Нет потери прикрепления

GI 3 – прогрессирующий (запущенный)

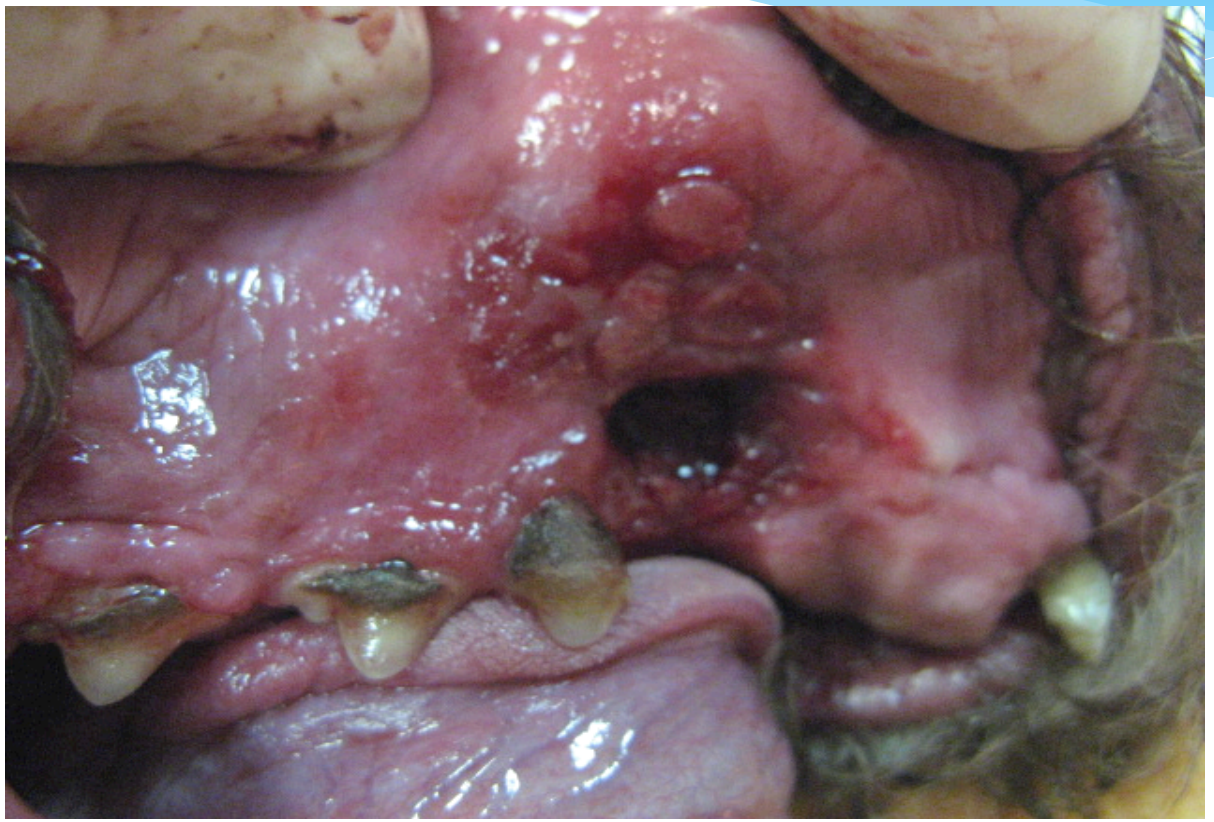

GI 3 – потеря прикрепления, вследствие распространения воспаления на область прикрепленной десны, возможно наличие язв. Наблюдается при пародонтите.

Факторы риска возникновений болезней пародонта

- Наследственность
- Иммунный статус
- Размер животного
- Режим питания
- Другие болезни ротовой полости
- Другие патологии организма в целом

Периодонтальная проба

Градуированным зондом проводят по границе между краем свободной десны и поверхностью зуба

Мягко надавливая вниз, обводят вокруг зуба, измеряют с 4-х сторон и фиксируют в карте

Пробу проводят с каждым зубом



Пародонтальный зонд





Использование роторасширителя(особенности применения)

* Ретроспективное исследование в 2014 гг (Dr.Manuel Martin –Flores)
* Выявлена высокая вероятность развития постанестетической слепоты у кошек при длительном использовании роторасширителя , с максимальным открытием ротовой полости.
* Развивается ишемия тканей в связи с продолжительным сдавливанием ВЧ артерии мышцами

Лимфоцитарно-плазмоцитарный гингиво-стоматит кошек (ЛПГСК)



Хроническое идиопатическое заболевание, проявляющееся воспалением слизистой оболочки ротовой полости чаще породистых кошек, возможно, имеющее аутоиммунную природу. Обычно с носительством вирусов FCV, FIV, FeLV. Бывает трех видов: ювенильный, ростральный и каудальный.

Ювенильный гингивостоматит

заболевание, поражающее молодых кошек (до 1,5 лет). Генетически обусловлено. Клинически проявляется в основном гингивитом в области моляров и премоляров.



Лечение после санации







Лечение после санации

* 1. Хлоргексидин – от 5 до 14 дней.
* 2. Антибиотики ЕСЛИ НЕОБХОДИМО !!! (синулокс, стоморджил, клиндомицин, конвения) – от 7 до 30 дней. Конвения – 1 инъекция на 14 дней!!!!!!
* 3. НПВС (римадил, кетофен, локсиком) от 3 до 7 дней.
* 4. Орозим-гель для профилактики заболеваний ротовой полости

Спасибо за внимание ☺

